SEMG

Rinitis alérgica intermitente: estudio clínico y citológico de 50 casos

García Morán JI[1], Jarabo García T[2]

[1]Centro de Salud de Belmonte Cuenca.
[2]Centro de Salud de San Clemente Cuenca.

La rinitis alérgica (RA) es un proceso inflamatorio de la mucosa nasal desencadenado por una degranulación IgE-mediada de los mastocitos[1,2].

Está caracterizada por una infiltración de células inflamatorias, como linfocitos, mastocitos, basófilos, neutrófilos y especialmente de eosinófilos, tal como se ha demostrado mediante biopsia[3], citología exfoliativa[4] y lavado nasal[5].

Aunque la presencia de eosinófilos en la citología también es típica de la rinitis eosinofílica no alérgica (RENA)[6], su observación en un contexto clínico sugestivo de RA tiene un indudable valor diagnóstico[7].

Aportamos nuestra experiencia en citología nasal para el diagnóstico de la rinitis alérgica intermitente (RAI).

MATERIAL Y MÉTODOS

PACIENTES

Se han estudiado 50 pacientes que fueron diagnosticados de RAI a partir de los siguientes criterios:

- Historia compatible con RAI: cuadro de estornudos en salva, rinorrea acuosa, prurito y obstrucción nasal durante la época de polinización.
- Sensibilización a aeroalergenos (*prick-test* positivo), para lo cual se remitieron a la atención especializada.

De cada paciente se recogieron las siguientes variables: edad, sexo, antecedentes personales y familiares de atopia (dermatitis atópica, urticaria, conjuntivitis alérgica, asma), rinoscopia, sensibilidad a alergenos, eosinofilia sanguínea y citología nasal.

En el momento de la citología los pacientes estaban con síntomas y no tomaban ningún fármaco.

MÉTODOS

La citología nasal se obtuvo del raspado de la cara lateral y medial de la mucosa de la cavidad nasal con una espátula metálica[8]. Una vez extendida en un porta, se dejaba secar al aire y posteriormente se teñía con *May-Gründwald-Giemsa*.

En los frotis se examinaba la presencia de células inflamatorias, cuerpos de Creola y cristales de Charcot-Leyden.

Se hizo un recuento de las células inflamatorias en 10 campos de 1.000 aumentos, calculando la media de eosinófilos (en porcentaje). Los frotis se clasificaron en cuatro clases: menos de 20%, 20-40%, 41-60% y 61-100%.

Se consideraron positivos los frotis con más de 20% de eosinófilos.

ANÁLISIS ESTADÍSTICO

Para el estudio estadístico se utilizó el programa informático RSIGMA. La edad se expresó como media con su desviación estándar (DE).

RESULTADOS

Se ha estudiado un total de 50 RAI (27 mujeres). La edad media fue de 24,9 años (DE=9,2) con un intervalo de 8-49 años. El 46% (23 casos) tenía antecedentes personales y el 12% (6 casos) antecedentes familiares de atopia.

En el 80% coexistía una conjuntivitis alérgica y el 16% tenía manifestaciones clínicas de asma.

Se encontró eosinofilia sanguínea en 2 casos (4%).

En la rinoscopia el 80 de los casos presentaba una mucosa pálida.

La sensibilización a los distintos tipos de polen se distribuyó de la siguiente manera: gramíneas 34 (74%); olivo 12 (26%) y malezas 12 (26%). En 7 casos la sensibilización fue a más de un tipo de polen.

Los frotis mostraron células de mucosa pavimentosa y respiratoria acompañadas de abundantes células inflamatorias, especialmente de eosinófilos *(Figura 1)*. *En la* ***Tabla 1*** se expone el número de frotis en los que se hallaron las diferentes estirpes de células inflamatorias. El 96% de los frotis presentaba más del 20% de eosinófilos que se encontraban tanto intactos como degranulados (activados). La distribución de las citologías según el número de eosinófilos se muestra en el ***Gráfico 1***. En dos casos, las células inflamatorias más frecuentes fueron los neutrófilos.

Gráfico 1. **DISTRIBUCIÓN SEGUN TANTO POR CIENTO DE EOSINÓFILOS**

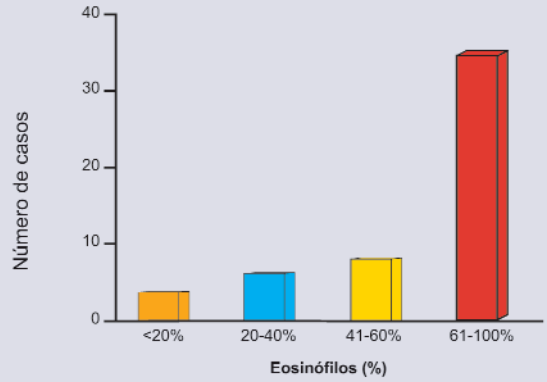

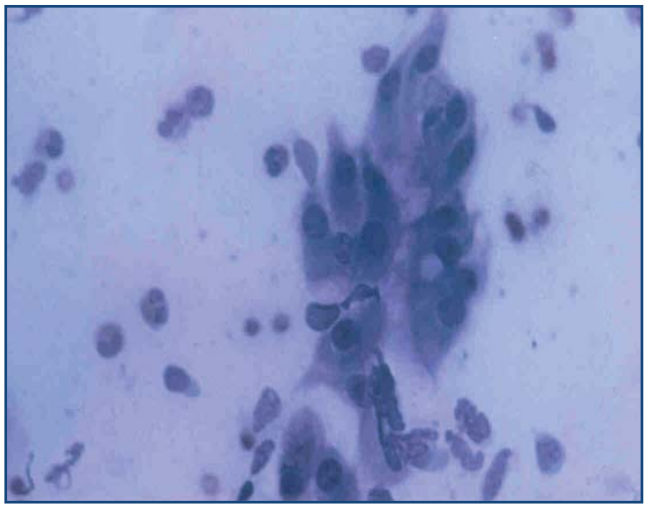

Figura 1

Tabla 1. **NÚMERO DE FROTIS EN LOS QUE SE ENCONTRARON LAS DIFERENTES ESTIRPES DE CÉLULAS INFLAMATORIAS**

Célula	Nº pacientes	(%)
Eosinófilos	50	(100)
Neutrófilos	10	(20)
Linfocitos	8	(16)
Metacromáticas*	1	(2)
Macrófagos	1	(2)

* Metacromáticas=mastocitos y basófilos

En 10 frotis se hallaron cuerpos de Creola (20%) y sólo en uno cristales de Charcot-Leyden (2%). En 3 casos se encontraron abundantes protrusiones nucleares (*nipple-like*) (6%).

DISCUSIÓN

La RAI es una enfermedad alérgica con una prevalencia de un 10-20% y una tendencia ascendente en los últimos años.

Numerosos estudios han demostrado la utilidad de la citología nasal no sólo en el diagnóstico sino también en el seguimiento y respuesta al tratamiento en la RA[4,9]; presenta un patrón citológico superponible al asma alérgica[10].

La edad media de nuestra serie corrobora que es una patología típica de jóvenes, sin predilección por ningún sexo.

Los antecedentes de atopia, especialmente la conjuntivitis alérgica y el asma, fueron muy frecuentes; de hecho, se considera que la RAI es un factor de riesgo para desarrollar asma[11]. Esto no

debe extrañar, ya que ambas entidades comparten una misma patogenia y sustrato histológico[1].

El importante edema de la mucosa explica la palidez de la misma en la mayoría de los casos, aunque su aspecto macroscópico está influido por factores como la temperatura, humedad relativa de aire y actividad del sistema nervioso autónomo.

En nuestro trabajo el 96% de los casos presentaba una eosinofilia superior al 20%. Losada[9], utilizando un criterio más amplio (eosinófilos>10%), encuentra valores similares. El papel del eosinófilo en la RAI se ha confirmado con el hallazgo de una importante correlación entre el número de eosinófilos y el grado de obstrucción nasal[2,12].

El hecho de que el número de eosinófilos en la mucosa nasal sea superior a la eosinofilia sanguínea, sugiere que existen factores locales responsables de la activación, atracción y supervivencia. Mediante técnicas inmunohistoquímicas e hibridación *in situ* se ha demostrado que la infiltración por eosinófilos es debida a varios mecanismos. Entre estos hay que señalar el aumento de la quimiotaxis[13], un incremento de la expresión de moléculas de adhesión vascular, el aumento de la eosinofilopoyesis en médula ósea y la inhibición de la apoptosis del eosinófilo[1,2].

Estos mecanismos están regulados por numerosas quimocinas (RANTES, eotaxina, MCP 3, MIP 1) y citoquinas (interleuquinas 3, 4 y 5)[1] .

Dos casos tenían menos del 20% de eosinófilos, pero su clínica y el *prick test* eran positivos. Esto puede ser debido al menos a dos causas: en primer lugar, la distribución parcheada de la infiltración eosinofílica puede dar falsos negativos; en segundo lugar, la presencia de una rinitis vírica caracterizada por abundantes neutrófilos puede enmascarar una RA.

No obstante, los eosinófilos no son las únicas células que se encuentran en la RAI. En un porcentaje variable de los frotis se observaron otras células inflamatorias.

En el 20% de los casos se encontraron neutrófilos cuyo papel exacto en la RAI no está aclarado[2]. El 16% de las citologías mostraron linfocitos, lo que está en relación con el papel de la célula T CD4 (subtipo Th2) en la patogenia de la RA[1,2,5].

Para cuantificar mastocitos y basófilos hemos utilizado el concepto de célula metacromática. De cualquier manera, su número fue bajo, probablemente por la menor sensibilidad de la tinción de Giemsa comparada con el azul de toluidina. Técnicas inmunohistoquímicas han demostrado que la célula metacromática más abundante en la fase tardía de la RAI es el basófilo y que la mayoría de los mastocitos están degranulados[14].

También se han descrito macrófagos en la RAI, pero excepcionalmente se encuentran aumentados[15].

Los cuerpos de Creola, estructuras papilares de epitelio respiratorio, son poco frecuentes y su mecanismo de formación puede ser secundario al carácter citotóxico de los gránulos eosinófilos, que parece aumentar la fragilidad de la mucosa[12]. También los cristales de Charcot están relacionados con éstos.

La presencia de protrusiones nucleares se ha descrito en numerosas patologías y su patogenia es poco conocida[16].

La citología nasal no está exenta de inconvenientes: la cantidad de eosinófilos está en relación con la proximidad del alergeno, no diferencia la RA de la RENA y la distribución de los eosinófilos es parcheada (más numerosos en la mucosa del cornete inferior)[12]. Sin embargo, tiene una serie de ventajas que pueden hacerla recomendable en atención primaria, como su sencillez, bajo coste, buena tolerancia y permitir diferenciar la rinitis colinérgica y la rinitis infecciosa de una RA.

AGRADECIMIENTOS

A los doctores H. Oliva y J.F. Manzarbeitia del Departamento de Anatomía Patológica de la Fundación Jiménez Díaz de Madrid, por habernos proporcionado la solución Giemsa para las tinciones.