Borrones de otros escribanos

Para valorar un error, sus causas y su magnitud, como todo en esta vida es necesario disponer de toda la información para poder analizarlo desde todas las paerspectivas. Y éste nos demuestra que quizás si se dispusiera siempre de todos los medios necesarios el porcentaje de eficacia y resolución sería, si cabe, mucho más elevado.

Caso clínico

Palomo Sanz V[1], Orío Moreno E[1], Zancada Martínez B[1], Morales Gutiérrez F[2]

[1]Médico
[2]DUE
Centro de Salud de Torrelaguna (Madrid)

Mujer de 58 años de edad que presenta desde hace 10 años una esclerosis lateral amiotrófica (ELA) con parálisis total excepto ocular: se alimenta con preparado (Isosource) por gastrostomía, tiene incontinencia urinaria, necesita oxígeno domiciliario y se comunica mediante movimientos oculares, pese a lo cual mantiene un buen estado nutricional y psíquico-anímico. Además, presenta como antecedentes haber padecido cólicos nefríticos y biliares antes del comienzo de la ELA. Para controlar la ansiedad, la disnea y la depresión está en tratamiento (por sonda) desde hace unos dos años con morfina oral retardada (10 mg cada 12 horas), haloperidol (10 gotas cada 12 horas), paroxetina (20 mg por la mañana) y omeprazol (20 mg al día).

Comienza una noche con fiebre de 38° C y vómitos. A la mañana siguiente avisan a su médico: la paciente ha vomitado 5 ó 6 veces líquido transparente y mucosidad. En la exploración no se aprecia ningún foco aparente y el abdomen está blando y sin defensa. La paciente por señas dice que no le duele el abdomen y el médico desestima el sondaje vesical para hacer un Combur-test a fin de evitar molestias a la enferma, por lo que, sin tener claro el diagnóstico, decide hacer tratamiento sintomático y esperar evolución: prescribe metoclopramida parenteral asociada a L-hioscina cada 12 horas y paracetamol.

Al día siguiente la enferma ha vomitado sólo 2 veces contenido gástrico claro y parece encontrarse mejor sin signos de irritación peritoneal ni deshidratación, por lo que se mantiene el tratamiento.

Al segundo día, sin embargo, la paciente vuelve a presentar 7-8 vómitos, ahora de color amarillo-verde oscuro y febrícula nocturna. La enferma empieza a mostrar signos de deshidratación (lengua seca y presión arterial 90/60 mmHg), no tolera ningún líquido por la sonda y lleva 2 días sin hacer deposición. A la vista de este cuadro el facultativo plantea al esposo y a la paciente la necesidad de trasladarla a hospital para estudio y sueroterapia, lo que finalmente aceptan.

El esposo comunica telefónicamente al médico al día siguiente que la paciente ha ingresado en una institución de cuidados intermedios tras encontrarle en la

urgencia del hospital una infección de orina; además, una placa de abdomen mostraba leve dilatación de asas de delgado. En los siguientes días se le coloca sonda para aspiración de contenido gástrico por persistir los vómitos, que son ahora de contenido oscuro (líquido intestinal). Sigue sin hacer deposición. Se le practica una ecografía abdominal sin datos relevantes, salvo gran cantidad de gases y comunican al esposo que debe de tratarse de un íleo paralítico que se resolverá en unos días con la sueroterapia.

A los 10 días la situación de la paciente sigue igual: aunque ha desaparecido la fiebre, persiste el aspirado por sonda de contenido intestinal, el intenso meteorismo abdominal y no hace deposiciones. Se le practica una TAC abdominal donde se observa obstrucción intestinal en íleon terminal por una probable litiasis biliar. Mediante laparoscopia esa misma tarde se le extraen una litiasis biliar de 3 centímetros de diámetro y varias menores, con lo que se resuelve el cuadro y a los 8 días vuelve a su domicilio.

COMENTARIO

El caso es demostrativo de que los errores no son privativos de los médicos de primaria. La paciente presentaba un íleo biliar. En el hospital encontraron en la infección urinaria justificación a la clínica de la paciente; al no poder hacer la radiografía simple de abdomen en bipedestación, la dilatación de asas de intestino delgado que presentaba se minusvaloró.

Al final se recurrió a la TAC y se solucionó el problema con éxito.

2004, 372 páginas, cartoné, 195 €,
1.600 ilustraciones

Edición inglesa ya a la venta.
Próximamente estarán disponibles las versiones en castellano, italiano y francés.

Si deseas adquirir la versión inglesa, remite el boletín adjunto a la SEMG.

También puedes reservar tu ejemplar para las próximas versiones.

Si desea adquirir este volumen, rellene la tarjeta y remítala a:
EDITORIAL MEDGEN, S.A.: Paseo Imperial, 10-12 1ª planta 28005 Madrid
Tel.: + 34 91 364 41 20 Fax: + 34 91 364 41 21 e-mail: medgen@semg.es
Nombre: _____ Apellidos: _____
Dirección: _____
Ciudad: _____ País: _____ C.P.: _____

PAGADERO MEDIANTE:
☐ Talón bancario
☐ VISA
☐ American Express

Precio 195 €
Nº tarjeta de crédito: _____
Validez: _____

FIRMA: _____

ECOGRAFÍA DUCTAL (D.E.) PRÁCTICA
La Imagen Inteligente e Inteligible de la Mama
por MICHEL TEBOUL

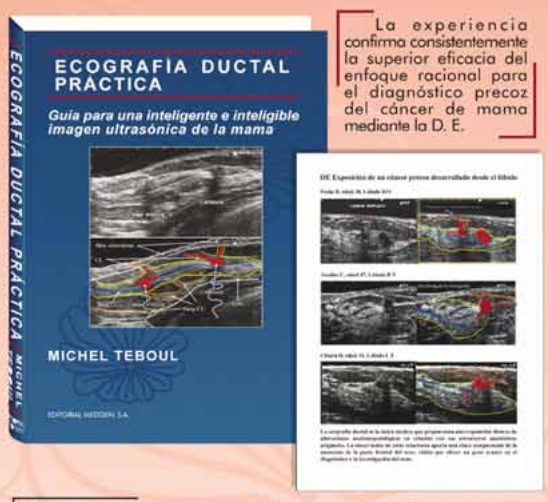

La experiencia confirma consistentemente la superior eficacia del enfoque racional para el diagnóstico precoz del cáncer de mama mediante la D. E.

La D. E. Proporciona un Enlace Visual Directo Entre Anatomía y Anatomopatología

EDITORIAL MEDGEN, S.A.
Paseo Imperial, 10-12 1ª planta 28005 Madrid
Tel.: + 34 91 364 41 20 Fax: + 34 91 364 41 21
e-mail: medgen@semg.es