Infarto agudo de miocardio

Santiago Cordero Herrero, Coordinador Médico CS Carbajales
Manuel M ª Avedillo Carretero. Médico de Familia CS Carbajales
Carmen García López, D.U.E. CS Carbajales

ANTECEDENTES PERSONALES

No alergias medicamentosas conocidas No hábitos tóxicos. No DM, No HTA, No dislipemia. Herniorrafia inguinal. Litiasis renal. Hipertrofía prostática. IAM inferior en agosto-00. En tratamiento con Zocor, AAS, Uniket y Duphalac.

ENFERMEDAD ACTUAL

El día de su ingreso, presenta al levantarse de la cama, sensación de mareo acompañada de dolor torácico opresivo irradiado a garganta. Acude a su Centro de Salud, donde se inicia tratamiento con morfina subcutánea, aspirina y tratamiento con nitroglicerina sublingual, Se contacta con el 061 servicio que lo remite al Hospital de referencia.

EXPLORACIÓN FÍSICA

Tensión arterial 110/60. Frecuencia cardiaca 62 x'. Auscultación cardiaca: RsCsRs, no soplos. Auscultación pulmonar: sibilancias aisladas. Abdomen normal. Extremidades: pulsos presentes.

EXPLORACIONES COMPLEMENTARIAS

ECG: Bloqueo AV completo. Elevación del ST en cara inferior. Descenso del ST de V2 a V3. T negativa de V2 a V5.

Radiografía de tórax : cardiomegalia. No signos de HVCP.

Analítica: enzimas cardíacas: CPK 2247 con MB de 397, TnT >2. Bioquímica: urea 89, Cr 2.4, K 5.9, resto normal. Hemograma: 10.200 leucocitos (Eritrocitos 3.54), resto normal.

Ecocardiograma: Ventrículo izquierdo no dilatado. Aquinesia inferior. Hipoquinesia septal. Función ventricular del 45%. Válvula mitral fina con insuficiencia ligera. Válvula aórtica normal. Cavidades derechas normales, con insuficiencia tricuspidea ligera sin HAP.

EVOLUCIÓN

Recupera la conducción AV, presentó hemorragia digestiva alta leve, con repercusión hemodinámica, crisis de broncoespasmo y sepsis de origen urinario.

DIAGNÓSTICO

Necrosis anteroseptal en fase

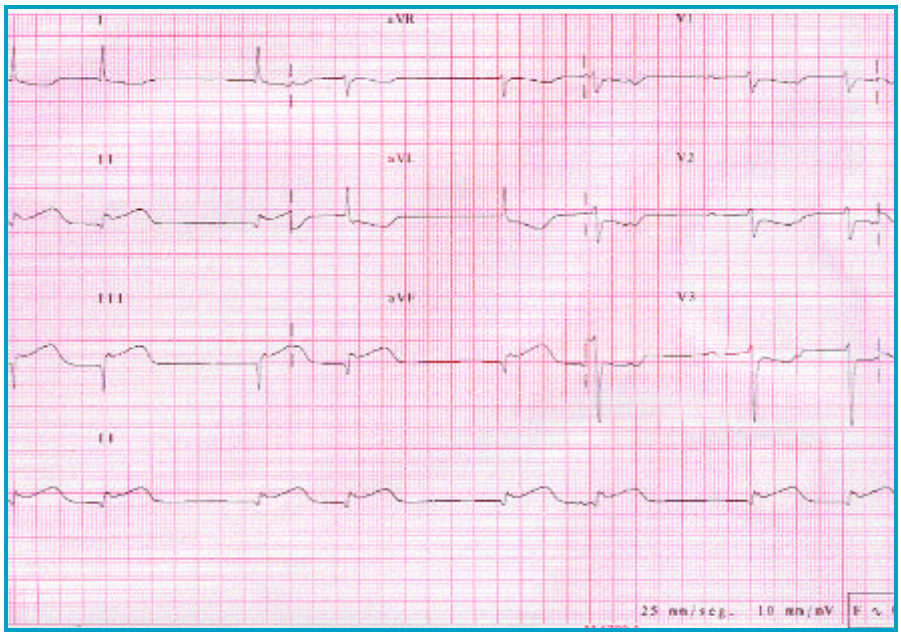

crónica en agosto del 2000. IAM inferior que cursa con bloqueo AV completo paroxístico. Fibrinolisis con estreptoquinasa. Sepsis de origen urinario. Broncoespasmo.

TRATAMIENTO

Régimen de vida según sus posibilidades. Augmentine 875 1 c. cada 8 h. durante dos semanas. Adiro 100: 1 c. cada 24 horas. Nitroderm TTS 15: 1 parche colocado por la mañana y retirado al acostarse en la noche. Atrovent: 2 inhalaciones cada 8 h. Pulmicort: 2 inhalaciones cada 6 h. Vernies: 1 c. sublingual si dolor u opresión torácica. Omeprazol: 1 c. cada 24 h. Oxígeno por gafas a 2 litros/min. durante 18 horas, coincidiendo con el reposo.

Los cambios electrocardiográficos en la cardiopatía isquémica son evolutivos y comienzan como imagen de lesión con depresión o elevación del ST (desaparece aproximadamente en una semana), seguida de isquemia con inversión de la onda T (persiste durante 2 o 3 semanas y desaparece hacia los 5 meses) y finalmente necrosis con la aparición de onda Q (persiste por vida)[1] . En el infarto agudo de miocardio (IAM), el área central necrótica suele estar rodeada por un área de lesión, y rodeada a su vez por una zona de isquemia. La distinción entre isquemia y necrosis depende de si el fenómeno es reversible o no. El infarto que provoca necrosis es irreversible y se acompaña de elevación enzimática. En algunas ocasiones, alteraciones aisladas de la onda T deben alertar sobre su presencia, aunque los cambios en la onda T y segmentos ST son bastante inespecíficos y pueden ocurrir en múltiples condiciones: angina estable o inestable, hipertrofia ventricular, pericarditis aguda o crónica, miocarditis, repolarización precoz, alteraciones electrolíticas, shock, tratamiento digitálico, etc. El electrocardiograma (ECG) de 12 derivaciones permite localizar el foco de isquemia e infarto, ya que algunas derivaciones describen ciertas áreas anatómicas del corazón.

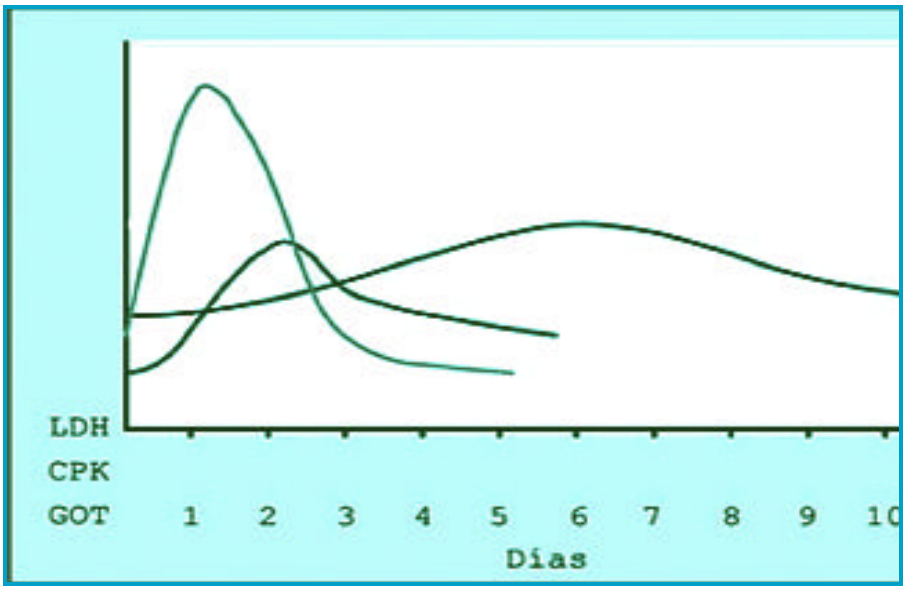

Se solicitó una analítica específica para las enzimas implicadas en el IAM con CPK 230 (20-150 U/l) y LDH 240 (909-230 U/l).

Los cambios enzimáticos son otro pilar en el que se sustenta el diagnóstico del IAM. En ausencia de cambios específicos en el ECG, proporcionan la evidencia más fiable de necrosis miocárdica. No obstante, al ser su detección tardía, no debe retrasarse el tratamiento cuando la sospecha clínica y eléctrica es evidente. El marcador enzimático (CPK) aumenta a partir de las 4-6 h, siendo la isoenzima MB (> 6% de la CPK total) la que proporciona mayor especificidad diagnóstica. Las determinaciones deben ser seriadas, debiéndose huir de valores aislados que disminuyen su rentabilidad diagnóstica. Su valor máximo puede dar una estimación aproximada del tamaño del infarto. La Troponina T es el marcador más precoz que nos indica lesión miocárdica.

En los ancianos y diabéticos, la cardiopatía isquémica tiene una forma de presentación atípica. El infarto de miocardio se presenta frecuentemente sin dolor torácico, siendo la sintomatología muy diversa, como epigastralgia, síncope, debilidad, fatiga, inquietud, confusión, ictus o disnea (como signo de insuficiencia cardíaca congestiva ICC], siendo el síntoma más frecuente en los pacientes en los que no se presenta dolor torácico) . En los ancianos, la sintomatología de bajo gasto cardíaco en la insuficiencia cardíaca congestiva (síntomas anterógrados más frecuentes en edades avanzadas) puede originar un deterioro cognitivo .

Manejo práctico del infarto en el medio extrahospitalario:

1. Monitorización ECG
2. Cercanía a monitor?desfibrilador
3. Reposo
4. NTG sublingual en ausencia de hipotensión arterial
5. AAS (75-325 mg) si no existe contraindicación
6. Oxígeno

Complicaciones del IAM:

Perforación: es la más importante y ocurre en un 10% de los casos. Puede ser hacia una cavidad libre, que si es al pericardio, produce una pericarditis o un taponamiento, según sea el caso. También se puede romper hacia el ventrículo derecho, dando una perforación del septum, dando una comunicación inter-ventricular. La otra posibilidad es que la rotura afecte un músculo papilar (infarto de músculo papilar), dando como consecuencia inmediata, una insuficiencia mitral aguda.

Aneurismas: 5-10% de los casos. Favorecen la presencia de trombosis. La trombosis de la pared, es decir, el hecho de que haya un infarto transmural, promueve la adherencia de plaquetas. Esta trombosis promueve a la embolia. El órgano más afectado con estas embolias es el cerebro. Es frecuente que unos meses después de un IAM, la persona tenga un ECVA.

Arritmias: según el lugar afectado, o bien la isquemia *per se*, produce arritmias. Los infartos que producen arritmias más frecuentemente son los posteroseptales, pero los anteriores también las producen. Producen bloqueos completos y hemibloqueos.

BIBLIOGRAFÍA

– ACC/AHA Guidelines for the management of patients with acute myocardial infarction. J Am Coll Cardiol 1996; 28: 1328-1428.

– Guías de práctica clínica de la Sociedad Española de Cardiología 2000.

– Grupo de Trabajo de la Angina de Pecho: Conclusiones del grupo de trabajo de la "Angina de Pecho". Clasificación y tratamiento de la Angina de Pecho. Rev Esp Cardiol 1985; 35: 297-305.

– Heart Disease. A textbook of cardiovascular medicine. Braunwald E. WB Saunders Company, Philadelphia, 1997.

Beta-talasemia intermedia, sospecha desde AP

M. A. Anduaga Aguirre, M. B. González-Mohino Loro, J. L. Ibero Villa
Centro de Salud Valterra, Arrecife de Lanzarote (Las Palmas).

La β-talasemia es una enfermedad hereditaria que cursa con anemia microcítica crónica y puede asociarse a alteraciones óseas secundarias a focos de hematopoyesis extramedular.

Presentamos el caso de un varón de 28 años, de origen marroquí, con antecedentes de TBC pulmonar hace 4 años sin cumplimiento terapéutico adecuado, que acudió a nuestra consulta de Atención Primaria por clínica sugestiva de bronquitis aguda, con Mantoux de 15 mm., imagen radiológica de caverna tuberculosa en LSD, y tres baciloscopias positivas para *Mycobacterium tuberculosis complex*, por lo que se inició tratamiento antituberculoso. En un primer hemograma aparecieron VCM y CHCM disminuidos, así como la presencia de poiquilocitos, dianocitos y punteado basófilo en la extensión periférica de sangre, con leve ferropenia en el estudio del hierro. En un segundo control hematológico, se objetivó una corrección de la CHCM persistiendo la disminución del VCM. Con técnica de PCR se hizo un estudio molecular de la microcitosis congénita (hemoglobinopatías), que reveló una delección del fragmento 3.7kb del gen de α- globina, con el resto del estudio de a- talasemia normal. La electrofóresis de hemoglobina confirmó una cantidad Hb_1 disminuida (94%), HbF en rango normal para la edad adulta, ausencia de HbS y una cantidad de HbA_2 aumentada (4%).

Un mes más tarde el paciente consultó por cefalea mal definida en la que destacaba un aumento de dolor a la palpación de determinadas zonas craneales que en la radiografía informaba de cráneo en cepillo (*figura 1*). Entre otros hallazgos fenotípicos destacaban implantación baja de pabellones auriculares y separación importante de los incisivos superiores.

Los síndromes talasémicos se incluyen en un grupo muy heterogéneo de alteraciones congénitas cuya

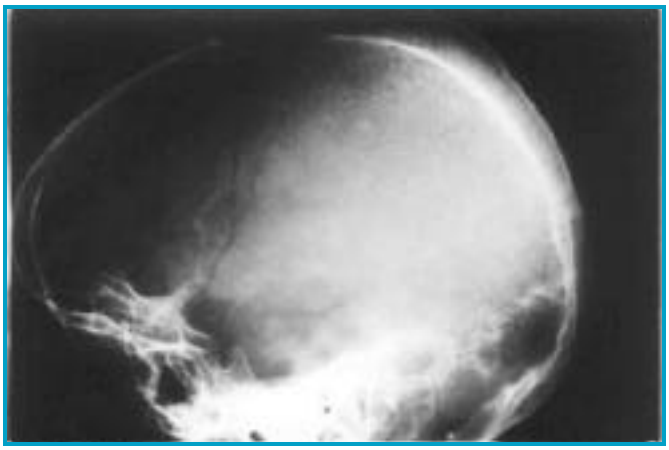

Figura 1

característica común es el defecto en la síntesis de una o varias subunidades de globina. Si hay disminución de cadenas α se llama α-talasemia, y si la hay de cadenas β, β-talasemia; describiéndose entre ambas entidades unos estados más raros denominados β-talasemias intermedias[1] (*cuadro 1*). En conjunto son muy frecuentes en áreas geográficas de paludismo endémico y su distribución en España es irregular[2].

Las alteraciones óseas se asocian habitualmente a β-talasemia presentándose con alta frecuencia en su forma Mayor desde la infancia y siendo más raros en la forma Minor. El cráneo en cepillo (*figura 1*) se describe en la β-talasemia Mayor hasta en un 70% de casos, desconociéndose el porcentaje de asociación a β-talasemia intermedia y no se han encontrado casos de presentación de forma aislada sin alteraciones hematológicas[3]. La β-talasemia Mayor presenta además siempre elevación de la HbF en la electroforesis, aumentado ésta en tan sólo el 5-15% de casos de β-talasemia Minor.

La β-talasemia intermedia es una forma homocigota de presentación de β-talasemia caracterizada por esplenomegalia y anemia hemolítica crónica de intensidad moderada, que habitualmente no precisa tratamiento[4]. En ocasiones presentan alteraciones óseas

Tabla 1.

ADULTO NORMAL	α-TALASEMIA (4 genes α)				β-TALASEMIA (2 genes β)	
HbA1 (α2β2) 97% HbA2 (α2δ2) 3% HbF (α2γ2) 1%	Delección 1 gen α Portador silente Asintomático	Delección 2 gen α Rasgo α-talsémico Asintomá-tico	Delección 3 genes α Hemoglobinopatía (β4) Microcitosis sin anemia Hemolisis compensada Cuerpos de Heinz, dianocitos Sólo presenta HbA1	Delección 4 genes α Hb Barts (γ4) Hidrops Fetalis Exitus	No se producen por delección de genes. La mayoría se deben a cambio en las bases nitrogenadas de las cadenas β.	
					Rasgo β-talasémico. β-Talsemia Minor	β-Talasemia Mayor (Enf. Cooley)
					Formas más frecuente. Pseudopoliglobulia microcítica. ↓VCM. CHCM normal. Reticulocitos N. Punteado basófilo hematíes. ↓HbA1, ↑HbA2 y ↑HbF (5-15%). Sideremia N con Ferritina ↑. Raras alt. Óseas.	Formas más graves. Comienzo al nto. Anemia intensa. HbF↑ . Espleno-hepatomegalia. Alt. óseas: cráneo en cepillo (70%), alt. columna, alt. dientes Hemosiderosis miocárdica con sobrecarga de hierro (alt. EKG, 1º síntoma). Alt. Endocrinas. Síntomas neurológicos, etc.

β-TALASEMAS INTERMEDIAS:

- **Presencia de α-talasemia + β-talasemia homocigótica.**
- Talasemia δβ sin síntesis de cadena δ ni β.
- Talasemia β con síntesis de Hb F ø

sintomáticas secundarias a focos de hematopoyesis extramedular que han de ser tratadas de la misma forma que en la β-talasemia Mayor; habiéndose utilizado trasfusiones con quelantes del hierro (desferroxiamina), radioterapia, cirugía descompresiva y, en casos de anemia muy intensa con esplenomegalia gigante, se hace esplenectomía y trasplante de médula ósea[4].

El paciente presentaba una delección de un fragmento α (que no produce sintomatología), una electroforesis de Hb compatible con β-talasemia Minor y una clínica con afectación ósea sugestiva de β-talasemia (*Tabla 1*). Por tanto, estos hallazgos orientan hacia un estado de β-talasemia intermedia.

BIBLIOGRAFÍA

1- Kalazian HH. The thalassemia Syndromes: mole-cular basis and prenatal diagnosis in 1990 (review). Semin Hematol 27:209, 1990.

2- Malcorra JJ. Hemo-globinopatias y talasemias. BSCP Can Ped 2001, 25-n°2.

3- Parano E, Pavone V. Extraordinary intrathecal bone reaction in bthalasemia intermedia. 1999;351(11).

4- Wheatherall DJ. The thalasemias in William's hematology. 5th ed, E Beutler et al (Eds). New York, Mc Graw-Hill, 1995. Pág 581-615.