CASO CLÍNICO

Divertículo de Zenker

J. J. Martínez Fernández, M. Villalón Alonso

Médicos de Guardia. Obra Hospitalaria Nª.Sª. de Regla. León.

INTRODUCCIÓN

Sucede en ocasiones que en la anamnesis de un paciente nos refiera más de una patología, como ocurre frecuentemente en personas de edad avanzada. No cabe duda de que en principio debemos estudiar y tratar la que represente más urgencia, pero no por ello debemos dejar a un lado la sintomatología que el paciente nos refiere sin antes comprobarla, bien sea con la exploración clínica o con las pruebas complementarias, y establecer un diagnóstico.

CASO CLÍNICO

Varón de 72 años que acude a este centro, remitido por su médico, después de presentar cuadro gripal que evoluciona a un cuadro de insuficiencia respiratoria. Ha sido sometido a tratamiento con antibióticos, mucolíticos y antieméticos.

Antecedentes personales: No tiene alergias conocidas, no intervención quirúrgica, ex-minero y sin tratamiento de carácter crónico. Refiere que ha padecido un cuadro gripal de aproximadamente ocho días de evolución tratado por su médico. Así mismo, desde hace varios meses, que no precisa, presenta vómitos, dificultad para deglutir los alimentos, una opresión en el cuello y adelgazamiento.

Exploración física: Consciente, orientado, normocoloreado, hidratado, disneico, caquéctico, no ingurgitación yugular, no se palpan adenopatías, afebril, tensión arterial 120/70. Auscultación cardiaca: rítmico, no soplos. Auscultación pulmonar: disminución de murmullo pulmonar, con roncus y sibilantes diseminados a la inspiración así como a la espiración, crepitantes basales, con hipoventilación en base derecha. Palpación abdominal: no se presenta dolorosa, no se aprecian visceromegalias ni hernias. Puño-percusión renal negativa. Extremidades inferiores sin edemas.

Pruebas complementarias

Analítica de sangre: 12.200 leucos (83% segmentados, 8% linfocitos, 4% macrófagos, 3% cayados), Hemoglobina 12,2 g/dl, Hematocrito 37,8%, VCM 100. Glucosa 107 mg/dl,Urea 42, Creatinina O,7 mg/dl, Iones: Na 134; K 3,6; Cl 98.

Gasometría: pH 7,5; PCO_2 37,1; PO_2 54,3; Sat. 89,3%.

Electrocardiograma: Ritmo sinusal a 68 lat/min. BRD.

Radiografía de tórax: Ensanchamiento de la silueta mediastínica, parénquima compatible con proceso antiguo silicótico y/o tuberculoso, aumento de densidad en base derecha.

JUICIO DIAGNÓSTICO Y EVOLUCIÓN

El paciente es diagnosticado de insuficiencia respiratoria por Infección respiratoria; evolucionando de una forma favorable con el tratamiento. Por otra parte, y ante la sospecha de alteración a nivel del esófago, se realiza un tránsito gastroesofágico, que pone de manifiesto la existencia de un gran divertículo de Meckel causa de su disfagia y vómitos. En este caso se recomiendan medidas higiénico-dietéticas y

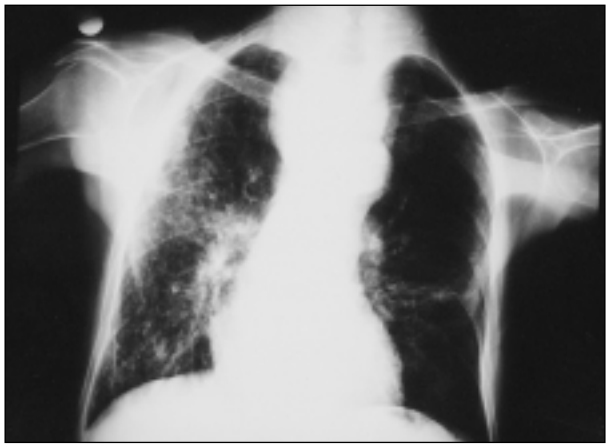

Fig. 1. Ensanchamiento de la silueta mediastínica.

se descarta otra patología que en principio por el cuadro clínico nos podría llevar a pensar en un proceso maligno.

DISCUSIÓN

El divertículo esofágico se presenta bajo la forma de una dilatación circunscrita habitualmente única, limitada por la pared esofágica, que delimita una bolsa de dimensiones variables que comunica con la pared esofágica; está tapizado por mucosa y tejido conjuntivo y por regla general su pared carece de músculo.

Tipos:

• *Divertículos de pulsión:* Faringo-esofágico o de Zenker.

• *Divertículos de tracción:* Tira de la pared hacia afuera, generalmente debido a una adherencia a la pared esofágica de una masa; aparece como un diverticulo de vértice agudo.

• *Divertículos de génesis mixta:* Epifrénico.

Según el asentamiento del divertículo, Pedrosa los clasifica en:

a) Divertículos cervicales: Diverticulo de Zenker.

b) Divertículos torácicos: 1) Intraaorticobronquiales, de pulsión. 2) Interbronquiales o subcarinales, de tracción.

c) Divertículos epifrénicos, asientan en los 10 cm distales del esófago; el mecanismo es de pulsión.

d) Divertículos intraluminales.

e) Divertículos intramurales.

El divertículo faringo-esofágico es el más frecuente de los esofágicos con el 84% y representa el 1% de las enfermedades del esófago. El primer caso del que hay constancia en la literatura fue publicado

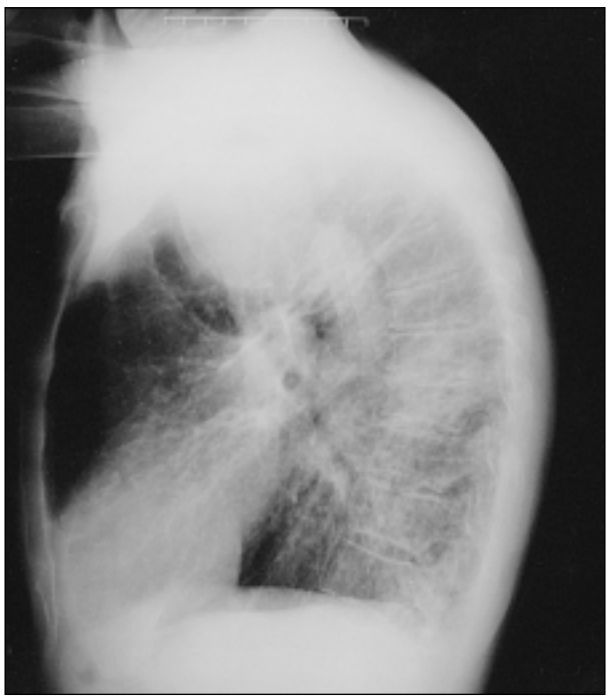

Fig. 2. Radiografía lateral de tórax.

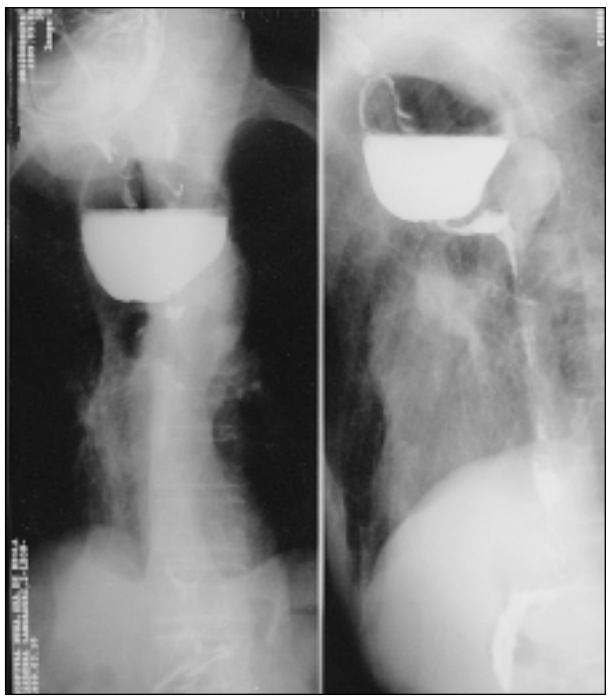

Fig. 3. Esofagograma. Imagen en nido de paloma.

en 1764 por Ludlow en constatación necrópsica. Charles Bell hace la primera descripción en 1816. En 1878 Zenker y Ziemssen exponen los mecanismos de tracción y pulsión. El nombre de Zenker ha permanecido desde entonces ligado a los divertículos faringo-esofágicos.

El 30% de las personas tiene un punto débil (Dehiscencia de Killian) que se sitúa entre las fibras musculares del transverso inferior y el cricofaríngeo oblicuo superior. El divertículo frecuentemente se desvía lateralmente y hacia la izquierda y el esófago adelante y hacia la derecha.

El divertículo de Zenker va acompañado de dos anomalías: insuficiente peristalsis faríngea y cierre del músculo cricofaríngeo antes de que la peristalsis evacue la faringe. Por otra parte son sujetos que comen deprisa y mastican mal, lo que produce una herniación por la zona débil, Dehiscencia de Killian o Triángulo de Laimer.

Clínicamente, al principio produce sequedad de faringe y sensación de cuerpo extraño que provoca tos y carraspeo; con el paso de los años al comprimir el esófago se produce disfagia y regurgitaciones fáciles durante el sueño.

Cuando el divertículo es muy voluminoso, se puede comprometer seriamente la alimentación; el paciente se desnutre y da la impresión de ser portador de un cáncer.

Las complicaciones más frecuentes son: neumonitis por aspiración, sobre todo en pulmón derecho, e inflamación de las paredes del divertículo. La perforación y malignización son muy raras.

Diagnóstico: La definición es sobre todo radiológica.

En la radiografía simple de tórax un gran divertículo se manifiesta como una tumoración mediastínica posterosuperior, que en algunos casos presenta un nivel de líquido. El esofagograma da una imagen redondeada en nido de paloma al quedar la papilla retenida en él.

La esofagoscopia es peligrosa ya que se puede perforar el divertículo al quedar la sonda retenida en él; solamente estaría justificada para precisar el aspecto del cuello o del fondo del saco para visualizar inflamación o ser sospechoso de malignización.

Tratamiento: Es quirúrgico, salvo contraindicación particular, desde que alcanzan un volumen suficiente para producir trastornos. Medidas higiénico-dietéticas, dentarias y bucales, masticación cuidadosa de los alimentos, deglutirlos a pequeñas cantidades. Tratamiento de la desnutrición: desequilibrios iónicos, hipoproteinemia, anemia.

BIBLIOGRAFÍA

1. Portmann. Otorrinolaringología. Masson SA. Barcelona l984. 496-502. 1984.

2. Pedrosa CS, Casanova R. Diagnóstico por Imagen. Interamericana. Madrid. 1987.

3. Norman Blank. Análisis Radiológico del Tórax. JIMS SA. Barcelona. 1991. 446.

4. George Burkitt H, Cliver G, Quick, Denis Gatt. Cirugía Básica. Churchill Livinstone. Madrid. 1993. 249.

5. Siegle RL. Diagnóstico por la Imagen en Medicina Interna. Salvat Editores. Barcelona. 1988. 13.

6. Rakel R, Conn. Terapeútica Actual. Interamericana Mc Graw- Hill. Madrid. 1993. 493-498.

7. Potchen E, Koehler PR, Davis DO. Diagnóstico Radiológico. Salvat. Editores. Barcelona. 1983. 361.

8. Anderson JR. MUIR´S Patología. Expaxs SA. Barcelona. 1982. 695-696.

9. Farreras P, Rozman, C. Medicina Interna. Doyma. Barcelona. Vol. I. 1988.