CASO CLÍNICO

Cistitis intersticial

M.L. Vallés Ugarte, C. Puente Sánchez, C. Martín Muñoz, M.E. Albarrán Juan

Médicos de Familia. Madrid.

CASO CLÍNICO

Mujer de 52 años, alérgica al polen.

Desde hace varios días presenta disconfort en región pélvica y perineal, disuria ocasional, polaquiuria y urgencia miccional. No refiere fiebre ni otra sintomatología. Ante la sospecha de cistitis no complicada se pautó tratamiento empírico con norfloxacino, 400 mg cada 12 horas durante 7 días, y se recomendó elevada ingesta hídrica.

Tras finalizar el tratamiento se realizó sedimento y cultivo de orina que resultaron normales.

La paciente presentaba episodios de agudización de su clínica miccional durante los meses de invierno.

Se pidió interconsulta con urología, se sometió a exploraciones urodinámicas y cistoscopia que mostró una capacidad vesical disminuida y una úlcera de Huner. Se biopsiaron las lesiones vesicales con resultado negativo para malignidad. Ante estos hallazgos se llegó al diagnóstico de cistitis intersticial y se pautó tratamiento con instilaciones intravesicales de ácido hialurónico y antidepresivos tricíclicos (amitriptilina), comenzando por 25 mg día hasta alcanzar dosis de 75 mg diarios se alcanzó discreta mejoría de la sintomatología.

Este caso clínico ilustra la clínica más habitual de la cistitis intersticial; el diagnóstico y tratamiento de esta entidad continúan representando un desafío para el médico. Se sabe poco acerca de su etiopatogenia, se barajan factores infecciosos, linfovasculares, neurógenos, inflamatorios, autoinmunes.

Como factores de riesgo se han descrito alergia e hiperectomía.

TABLA I

Tratamiento de la cistitis intersticial

I. Distensión vesical:

A) Distensión hidráulica.

II. Tratamiento farmacológico:

Administración intravesical *versus* oral/sistémico:

Intravesical:

- **Dimetil sulfóxido (DMSO).**
- Clorpactin WCS-90
- Capsaicina.
- Lidocaína.
- Ácido hialurónico.
- Cromoglicato sódico.
- Orgoteína.

Sistémica: oral o subcutánea:

- Antidepresivos tricílicos: **Amitriptilina.** Doxepina
- **Pentosanpolisulfato.**
- Antihistamínicos: Hidroxicina.
- Benzodiacepinas: Klonepin.
- Antagonistas del calcio: Nifedipina.
- L-arginina.
- Inmunosupresores: Azatioprima.
- Corticosteroides: Prednisona.
- Analgésicos no opiáceos: Acetaminofenol, Benzidamina.
- Análogos de la lidocaína: Mexiletine.
- Antagonistas opiáceos: Nalmefene.

III. Tratamiento con estimulación neurológica:

- Estimulación eléctrica transcutánea de la vejiga.
- Acupuntura.

IV. Tratamiento quirúrgico:

A) Cirugía endoscópica:

- RTU de las lesiones vesicales.
- Láser: coagulación de las lesiones.

b) Cirugía abierta:

- Cistectomía supratrigonal y cistoplastia de ampliación.
- Distectomía total y cistoplastia de sustitución.
- Cistectomía total y derivación urinaria externa.

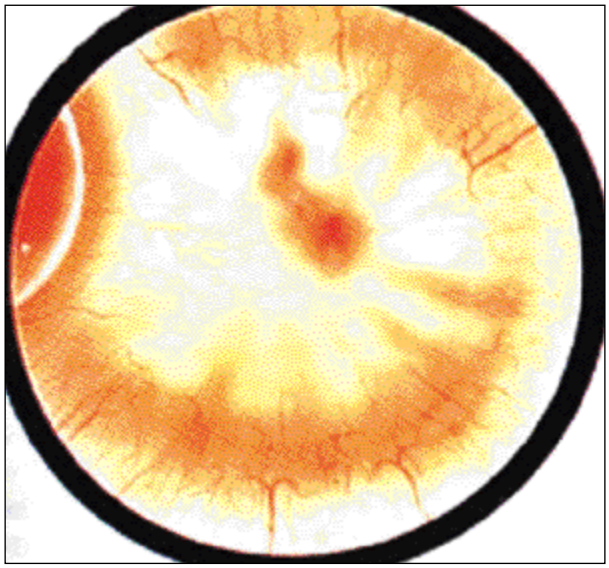

Figura 1.

Ante la sospecha clínica el diagnóstico se debe basar en:

1) Hallazgos cistocópicos: presencia o no de lesión vesical endoscópica típica, ya sea úlcera de Huner o lesión sangrante tras distención vesical.

2) Sintomatología dolorosa asociada.

Entre otros el diagnóstico diferencial debe hacerse con procesos ginecológicos, incontinencia urinaria, tumores vesicales.

El tratamiento es básicamente empírico y sintomático, no existe tratamiento curativo (Tabla I).

DIAGNÓSTICO

Actualmente la cistitis intersticial se diagnostica a partir de unos criterios internacionalmente aceptados:

I. Criterios de inclusión (ambos deben estar presentes).

– Dolor asociado con la vejiga o urgencia miccional.

– Úlcera de Hunner o golomerulaciones (observadas por cistoscopia) tras distención vesical.

II. Criterios de exclusión:

– Capacidad vesical mayor de 350 en una cistometría de llenado.

– Ausencia de urgencia miccional con llenado vesical de 150 cc de agua durante la cistometría, utilizando un flujo de llenado de 30 cc/min.

– Presencia de contracciones voluntarias del detrusor en la cistometría.

– Duración de los síntomas inferior a 9 meses.

– Ausencia de polaquiuria nocturna.

– Frecuencia miccional diurna menor de 8 veces al día.

– Síntomas que mejoran con antimicrobianos, antisépticos, anticolinérigos o antiespasmódicos.

– Diagnóstico de cistitis o prostatitis bacteriana en los últimos 3 meses.

– Cálculos vesicales o ureterales.

– Herpes genital activo.

– Divertículo uretral.

– Cistitis tuberculosa.

– Cistitis rádica.

– Cistitis química o por ciclofosfamida.

BIBLIOGRAFÍA

1. Cifuentes Delatte I. Cistitis intersticiales y úlceras inespecíficas en cistitis y cistoplastias. Ed Bok. Madrid, 1989.

2. Erikson D, et al. Increased urinary hyaluronic acid and interstial cistitis. 1998.

3. Zuloaga Gómez A. Cistitis intersticial. Úlcera de Huner. Tratado de Urología, Jiménez Cruz JF y Rioja Sanz. Editorial Prous. Barcelona 1993.

4. Vicente J, Algaba F. Cistopatía intersticial, Editorial Pulso, 1998.

5. Cuadernos de Urología núm. 34. Editores Médicos S.A., 2000.